

文章编号:1005-8737(2001)02-0023-05

湘云鲫、湘云鲤消化道的组织学研究

刘飞, 张轩杰, 刘少军, 罗琛, 周工健, 刘筠
(湖南师范大学生命科学院生物研究所, 湖南长沙410081)

摘要:采用石蜡切片法和显微测量法研究了新型三倍体鱼—湘云鲫(*Carassius auratus* Triploid)、湘云鲤(*Cyprinus carpio* Triploid)消化道的组织结构,并探讨了消化道组织结构和食性之间的关系。结果表明:湘云鲫、湘云鲤食道和肠道壁均由粘膜层、粘膜下层、肌层、浆膜层4层组成,缺乏粘膜肌;二者消化道的组织结构与其各自的食性一致;二者食道粘膜上皮由单层柱状细胞和杯状细胞组成,这与其它鱼类的不同;湘云鲫比湘云鲤具有对食物更强的消化吸收能力;湘云鲫、湘云鲤肠道可分为前肠、中肠、后肠3段。

关键词:湘云鲫;湘云鲤;消化道;组织学

中图分类号:Q954.6;Q959.468

文献标识码:A

湘云鲫(*Carassius auratus* Triploid)、湘云鲤(*Cyprinus carpio* Triploid)是以异源四倍体鱼为父本、以二倍体鱼为母本杂交而生产培育出来的三倍体鱼新品种,具有生长快、肉鲜味美、自身不育等优良经济性状,目前正在全国扩大养殖。国内外关于硬骨鱼类消化道的组织结构有过不少的报道,这些研究对象均为二倍体鱼^[1~8],对鲫鱼消化道组织学研究也仅有2例^[2,8],而对三倍体鱼品种的消化道组织学研究还没见报道。本文详细描述了湘云鲫、湘云鲤消化道的组织结构,并就其组织结构与食性的关系作了初步的探讨,为湘云鲫、湘云鲤进一步推广养殖提供饲养管理的科学依据。

1 材料与方 法

1.1 材料来源

材料鱼取自湖南师范大学内国家四倍体鱼种质资源保护基地。湘云鲫3尾,体长19.5~22.5 cm;湘云鲤2尾,体长21.5~24.5 cm。湘云鲫、湘云鲤的母本分别为日本白鲫、丰鲤,父本均为雌雄可育、遗传稳定的异源四倍体鱼。

收稿日期:2000-07-06

基金项目:国家“八六三”计划项目(1996182)

作者简介:刘飞(1970-),男,硕士,主要从事鱼类生理学研究。

1.2 实验方法

试验鱼先暂养24 h,待其消化道中食物和粪便排空后解剖。首先观察消化道形态和测量肠长,然后取出消化道分段固定于Bouin's液中。24 h后清水洗涤,系列酒精脱水,二甲苯透明,石蜡包埋,各段消化道做连续切片,厚度6~8 μm。H.E染色,中性树脂封藏。镜检组织结构,目微尺测量消化道可量性状,显微摄影。

2 结 果

从图版I-1~8可以看出,湘云鲫、湘云鲤的食道和肠道壁均由粘膜层、粘膜下层、肌层、浆膜层4层组成。粘膜层由粘膜上皮、固有膜构成,缺乏粘膜肌,使固有膜与粘膜下层间的区分不明显,故有的学者将肠壁分为3层^[1]。上皮深部是由致密结缔组织构成的固有膜,其下是由疏松结缔组织构成的粘膜下层。肌层分为内、外2层,内层环肌,外层纵肌。浆膜层薄,由结缔组织和1层间皮细胞构成。

2.1 食道

湘云鲫食道粘膜向腔面褶成27~35个长条形皱襞(粘膜褶),顶部较平;粘膜褶高度平均为1157 μm,宽度平均为156 μm。粘膜表面衬着单层柱状上皮细胞,细胞之间有许多杯状细胞。固有膜和

粘膜下层厚度平均为 156 μm 。环肌厚度平均为 208 μm 。见表 1, 图版 I - 1, 9。

湘云鲤食道粘膜向腔面褶成 52~57 个不规则长条形皱襞, 顶部多为圆形; 粘膜褶高度平均为 1 055.6 μm , 宽度平均为 136.5 μm 。粘膜表面衬着单层柱状上皮细胞, 细胞较细长, 其间很少有杯状细胞。固有膜和粘膜下层厚度平均为 118.8 μm 。环肌厚度平均为 254.8 μm 。见表 1, 图版 I - 5, 13。

2.2 前肠

湘云鲫前肠粘膜向腔面褶成 28~31 个长条形皱襞, 顶部较圆; 粘膜褶高度平均为 964.6 μm , 宽度平均为 149.5 μm 。粘膜表面衬着单层柱状上皮细胞, 细胞之间有许多杯状细胞。固有膜和粘膜下层厚度平均为 149.5 μm 。环肌厚度平均为 131 μm 。见表 1, 图版 I - 2, 10。

湘云鲤前肠粘膜向腔面褶成 57~64 个长条形皱襞, 顶部较平; 粘膜褶高度平均为 601.9 μm , 宽度

平均为 106.6 μm 。粘膜表面衬着单层柱状上皮, 柱状上皮细胞之间有少量的杯状细胞。固有膜和粘膜下层厚度平均为 152.4 μm 。环肌厚度平均为 176.8 μm 。见表 1, 图版 I - 6, 14。

2.3 中肠

湘云鲫中肠粘膜向腔面褶成 23~25 个长条形皱襞, 顶部较圆; 粘膜褶高度平均为 487.5 μm , 宽度平均为 172.9 μm 。粘膜表面衬着单层柱状上皮, 柱状上皮细胞之间有少量的杯状细胞。固有膜和粘膜下层厚度平均为 113.4 μm 。环肌厚度平均为 159.6 μm 。见表 1, 图版 I - 3, 11。

湘云鲤中肠粘膜向腔面褶成 29~35 个长条形皱襞, 顶部较圆; 粘膜褶高度平均为 360.1 μm , 宽度平均为 132.6 μm 。粘膜表面衬着单层柱状上皮, 柱状上皮细胞之间缺乏杯状细胞。固有膜和粘膜下层厚度平均为 104 μm 。环肌厚度平均为 100.4 μm 。见表 1, 图版 I - 7, 15。

表 1 湘云鲫、湘云鲤消化道性状

Table 1 Features of digestive tracts in *C. auratus* Triploid and *C. carpio* Triploid

(平均值 \pm 标准差 Mean \pm deviation) μm

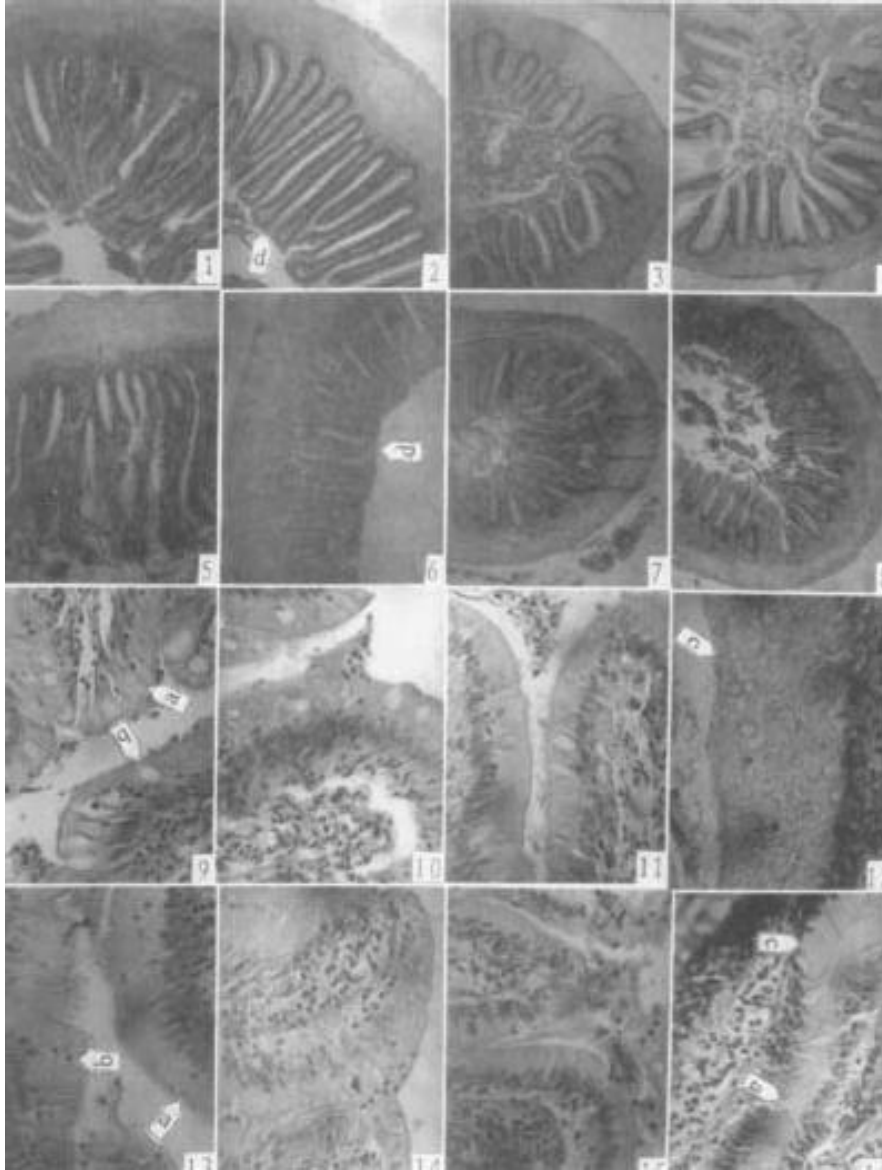
项目 Item	品种 Species	食道 Oesophagus	前肠 Anterior intestine	中肠 Mid-intestine	后肠 Posterior intestine
消化腔大小 ^① Dimension of digestive cavity	<i>C. auratus</i> T. <i>C. carpio</i> T.	533 \times 1 118 676 \times 2 834	1 001 \times 1 326 1 001 \times 1 872	598 \times 650 351 \times 676	494 \times 806 494 \times 1 261
粘膜褶数量 Number of mucosa	<i>C. auratus</i> T. <i>C. carpio</i> T.	30.5 \pm 3.9 54.7 \pm 2.2	29.0 \pm 1.3 60.5 \pm 3.4	23.8 \pm 0.8 32.5 \pm 3.2	23.8 \pm 1.8 37.7 \pm 2.7
粘膜褶高度 Height of mucosa	<i>C. auratus</i> T. <i>C. carpio</i> T.	1 157 \pm 80.6 1 055.6 \pm 76	964.6 \pm 16.9 601.9 \pm 49.4	487.5 \pm 63.7 360.1 \pm 18.2	478.4 \pm 67.6 341.9 \pm 22.1
粘膜褶宽度 Width of mucosa	<i>C. auratus</i> T. <i>C. carpio</i> T.	156 \pm 16.9 136.5 \pm 10.4	149.5 \pm 18.2 106.6 \pm 13	172.9 \pm 23.4 132.6 \pm 10.4	132.6 \pm 31.2 101.4 \pm 10.4
固有膜和粘膜下层总厚度 Total thickness of TP and S ^②	<i>C. auratus</i> T. <i>C. carpio</i> T.	156 \pm 27 111.8 \pm 13	131 \pm 22.4 152.4 \pm 19.2	113.4 \pm 11.4 104 \pm 11.4	110.2 \pm 14 128.4 \pm 15.6
环肌厚度 Thickness of muscularis coat	<i>C. auratus</i> T. <i>C. carpio</i> T.	208 \pm 13.5 254.8 \pm 5.7	170 \pm 27 176.8 \pm 8.8	159.6 \pm 8.3 100.4 \pm 5.2	86.8 \pm 9.9 133.6 \pm 11.9
杯状细胞数量 Number of goblet cell	<i>C. auratus</i> T. <i>C. carpio</i> T.	许多 Many 很少 Seldom	许多 Many 少量 A few	少量 A few 没有 No	没有 No 没有 No

注: ①最窄处宽度 \times 最宽处宽度。Width of the narrowest \times Width of the widest. ②TP - 固有膜 Tunica propria; S - 粘膜下层 Submucosa.

2.4 后肠

湘云鲫后肠粘膜向腔面褶成 22~25 个长条形皱襞, 顶部较尖; 粘膜褶高度平均为 478.4 μm , 宽度平均为 132.6 μm 。粘膜褶两侧表面大都衬着复层鳞状上皮, 粘膜褶顶部大都衬着柱状上皮细胞, 上皮细胞间缺乏杯状细胞。固有膜和粘膜下层厚度平均为 110.2 μm 。环肌厚度平均为 86.8 μm 。见表 1, 图版 I - 4, 12。

湘云鲤后肠粘膜向腔面褶成 35~40 个长条形皱襞, 顶部较尖; 粘膜褶高度平均为 341.9 μm , 宽度平均为 101.4 μm 。粘膜褶隐窝处大都衬着复层鳞状上皮, 粘膜褶顶部和两侧大都衬着柱状上皮细胞, 上皮细胞间缺乏杯状细胞。固有膜和粘膜下层厚度平均为 128.4 μm 。环肌厚度平均为 133.6 μm 。见表 1, 图版 I - 8, 6。



图版 I Plate I

1~4. 湘云鲫消化道横切片, $\times 40$. 依次为食道、前肠、中肠、后肠, 5~16 次序相同。Showing cross section of digestive tract in *C. auratus* Triploid.

The sequence is oesophagus, anterior intestine, mid-intestine, and posterior intestine; the sequences of 5~16 are similar.

5~8. 湘云鲤消化道横切片, $\times 40$. Showing cross section of digestive tract in *C. carpio* Triploid.

9~12. 湘云鲫消化道粘膜上皮, $\times 400$. Showing mucosa epithelium of digestive tract in *C. auratus* Triploid.

13~16. 湘云鲤消化道粘膜上皮, $\times 400$. Showing mucosa epithelium of digestive tract in *C. carpio* Triploid.

a - 单层柱状细胞 Simple columnar cell; b - 杯状细胞 Goblet cell; c - 复层鳞状上皮 Stratified pavement epithelium; d - 粘膜褶 Mucosa.

3 讨论

3.1 湘云鲫、湘云鲤消化道组织结构与食性的关系

湘云鲫、湘云鲤的食道构造中均未见味觉器官—味蕾,说明它们对摄入的食物并不凭味觉再挑选然后消化,表现出杂食性鱼的特点。

湘云鲫在消化道组织结构上与湘云鲤相比,显著区别在于食道、前肠粘膜上皮中杯状细胞和粘膜褶的数量差异,以及消化腔大小的不同。湘云鲫、湘云鲤均为杂食性鱼类,且湘云鲫兼有食浮游植物的食性,湘云鲤兼有肉食性的食性(另文发表)。从图版 I-1~16 和表 1 可以看出,湘云鲫具有较小的消化腔,较多的杯状细胞,较大的比肠长(湘云鲫的比肠长为 4.2~4.8,湘云鲤的为 2.8~3.2),其中杯状细胞能分泌粘液和消化酶^[5,9,10]。上述特点适合消化难以消化的体积小的浮游植物类饵料。湘云鲤食道、前肠粘膜上皮中杯状细胞少,但其消化腔较大,能摄食水生昆虫、底栖动物等体积较大的易消化吸收的动物性饵料,无需大量的杯状细胞。湘云鲫和湘云鲤的食性差异,表现在消化道组织结构上也各有特点,说明了结构和功能的相关性。

3.2 湘云鲫、湘云鲤食道组织结构与其它鱼类的比较

大多数鱼类的食道粘膜上皮主要为复层鳞状上皮,在上皮细胞之间的杯状细胞分泌粘液,使管腔保持滑润^[10]。如张毓人等^[2]对鲫、白鲫、高邮杂交鲫消化道组织学观察,王典群^[4]对花斑裸鲤消化道结构的研究,都与上述描述一致。故食道的主要功能是吞咽、转运、乳食物。

从图版 I-9,13 可以看出,湘云鲫、湘云鲤的食道粘膜上皮主要是具有吸收能力的单层柱状细胞,食物从口咽腔进入食道后就开始被消化吸收。王典群^[4]研究同一渔场的 4 种裂腹鱼消化道时发现其中的黄河裸鲤、极边扁咽齿鱼与另外两种鱼不同,它们的食道粘膜上皮为复层柱状上皮。湘云鲫、湘云鲤与大多数鱼类在食道粘膜上皮组成类型上的不同,作者认为其原因为种属差异。湘云鲫、湘云鲤是新型三倍体鱼,由异源四倍体父本和二倍体母本杂交而来,因遗传物质重组而出现新的性状,表现为湘云鲫、湘云鲤的种属特征。

3.3 湘云鲫、湘云鲤消化吸收能力的比较

湘云鲫、湘云鲤有较长的肠道和较发达的粘膜皱褶,增加了对食物的消化、吸收接触表面积,也增

强了对食物的消化、吸收能力。

叶元土等^[6]认为肠道对食物的消化、吸收主要与粘膜表面结构和肠道的分泌能力有关。杯状细胞能分泌粘液和消化酶,一方面润滑上皮起润滑作用,另一方面与消化酶共同作用帮助消化^[5,9,10]。故杯状细胞的多少可间接反映鱼类的消化能力。湘云鲫食道、前肠粘膜上皮中含有许多的杯状细胞,中肠粘膜上皮中含有少量的杯状细胞;而湘云鲤仅食道、前肠粘膜上皮中含有少量的杯状细胞。从两者杯状细胞的数量比较推测,湘云鲫比湘云鲤具有更强的消化吸收能力。

3.4 湘云鲫、湘云鲤的肠道分段

关于鲤科鱼类肠道分段问题不同的学者各持己见。McVay 和 Kaan^[8]把肠管分为肠球和肠本部 2 部分。林浩然^[1]认为食道之后便是肠,没有分段的必要。从本实验测得的肠道各部分数据(表 1),尤其是粘膜褶数量、高度、厚度和杯状细胞多少来看,有必要把肠道分为前、中、后肠 3 部分。前肠的粘膜褶高且粗,排列整齐,肠腔较大,特别是杯状细胞比其它段显著多。中肠肠腔较小,粘膜褶宽且细,排列整齐,缺少或少有杯状细胞。后肠肌层较薄,粘膜褶形状不规则,粘膜褶数量较少。上述分段与倪达书^[7]对草鱼消化道的划分法基本相同。

参考文献:

- [1] 林浩然. 五种不同食性鲤科鱼类消化道[J]. 中山大学学报(自然科学), 1962, 3: 65-78.
- [2] 张毓人, 楼允东, 徐庆登. 高邮杂交鲫及其亲本消化道形态与组织学观察[J]. 水产学报, 1992, 16(1): 80-85.
- [3] 严云勤, 沈俊宝, 魏鲤, 柏氏鲤及其杂种肠道组织学的比较研究[J]. 中国水产科学, 1995, 2(5): 99-105.
- [4] 王典群. 玛曲渔场几种裂腹鱼类消化道的形态与食性的相互关系[J]. 水生生物学报, 1992, 16(1): 33-39.
- [5] 马爱军, 雷霖霖. 真鲷幼鱼消化道组织学研究[J]. 中国水产科学, 1999, 6(2): 22-25.
- [6] 叶元土, 林仕梅, 罗莉, 等. 中华倒刺鲃肠道粘膜的扫描电镜观察分析[J]. 淡水渔业, 1999, 29(6): 16-19.
- [7] 倪达书, 洪雪峰. 草鱼消化道组织学的研究[J]. 水生生物学集刊, 1963, (3): 1-25.
- [8] McVay J A, Kaan H W. The digestive tract of *Carassius auratus* [J]. Biol Bull, 1940, 78: 53-67.
- [9] 林浩然. 鱼类生理学[M]. 广州: 广东高等教育出版社, 1998. 35-36.
- [10] 上海水产学院. 组织胚胎学[M]. 北京: 农业出版社, 1979. 127-137.

Histological studies on the digestive tracts in *Carassius auratus* Triploid and *Cyprinus carpio* Triploid

LIU Fei, ZHANG Xuan-jie, LIU Shao-jun, LUO Chen, ZHOU Gong-jian, LIU Yun
(The Biology Institute, College of Life Sciences, Hunan Normal University, Changsha 410081, China)

Abstract: The methods of wax microtomy and microscopic measurement were applied to study the histological structure of digestive tracts in *Carassius auratus* Triploid and *Cyprinus carpio* Triploid. The results show that: (1) The walls of oesophagus and intestine in both fishes, based on their length, consist of 4 layers, i. e. mucosa, submucosa, muscular coat, and serosa, but without muscular mucosa. (2) The histological structures of the two species' digestive tracts is consistent to their feeding habits, which is mainly expressed by the number of goblet cells, the morpha of mucosa and the dimension of digestive cavity. (3) The mucosa epithelium of oesophagus in *C. auratus* Triploid and *C. carpio* Triploid are constructed by simple columnar cells and goblet cells, which is different from that in other fishes. (4) The ability of digestion and absorption of food in *C. auratus* Triploid is stronger than that in *C. carpio* Triploid. (5) From the experimental data of the goblet cell number, the morpha of mucosa, and the dimension of digestive cavity, the intestines in both fishes divide into 3 parts-anterior intestine, mid-intestine and posterior intestine.

Key words: *Carassius auratus* Triploid; *Cyprinus carpio* Triploid; digestive tract; histology

SHRIMP 2001 CHENNAI 2001·马德拉斯—虾类产业与交易的盛会

2001年虾类产业与交易会将于2001年9月27~29日在印度臣奈(马德拉斯)召开。臣奈位于印度东海岸,是印度虾类养殖业集中区。会议期间,有关国际专家议题小组、行业领袖以及政策制订者将就发展与扩大本行业的重要问题进行回顾与评论。这是一次拓展视野、建立联系、交换观点、洽谈业务的好机会。INFOFISH作为世界知名机构,继1996年在马来西亚成功举办涉及虾类产业的水产养殖技术大会(AQUATECH)后,本次与FAO、MPEDA及SEAI共同主办这次盛会。

主要议题:

- 1) 全球资源与供给状况(捕捞与养殖)。
- 2) 主要市场及经营趋势。
- 3) 产品、增值、质量保证、水产养殖与技术开发。
- 4) 环境与贸易、资源保护。
- 5) 投资机会。
- 6) 购销者面谈(商业会谈)。

详细情况敬请垂询:

- 1) 地址: INFOFISH, Pox10899, 50728 Kuala Lumpur, Malaysia
- 2) 电话: (603)26914466
- 3) 传真: (603)26916804
- 4) E-mail: infish@po.jaring.my 或 infish@tm.net.my
- 5) 网址: www.infofish.org