

文章编号:1005-8737(2001)01-0010-05

## 大弹涂鱼血细胞发生的研究

李长玲, 曹伏君, 刘楚吾, 师尚丽  
(湛江海洋大学 水产学院, 广东 湛江 524025)

**摘 要:**通过对大弹涂鱼血液、肾脏、脾脏组织涂片的观察,发现其肾脏、脾脏内血细胞的发育大致经过3个阶段,即原始阶段、幼稚阶段、成熟阶段。造血母细胞从造血器官释放入外周血中有一成熟过程。着重描述了大弹涂鱼的红血细胞、嗜中性粒细胞、淋巴细胞和单核细胞发生过程各阶段细胞的形态特征。

**关键词:**大弹涂鱼;造血器官;血细胞;组织学;血细胞发育  
**中图分类号:**Q959.483 **文献标识码:**A

大弹涂鱼(*Boleophthalmus pectinirostris*)主要分布于我国广东、福建、浙江和台湾省的西南岸,栖息在港湾河口潮间带的淤泥滩涂以及红树林区,是一种小型经济鱼类。由于环境污染和人为乱捕,其资源量逐年减少。近年来,大弹涂鱼已成为沿海地区特别是福建、广东省一带的养殖品种。有关大弹涂鱼的年龄、生长、繁殖力、血液等方面研究已有报道<sup>[1-3]</sup>,但有关大弹涂鱼血细胞发生形态学研究的资料尚未见报道。鱼类血细胞是机体免疫的重要成分,林光华等<sup>[4]</sup>对兴国红鲤血细胞发生作了研究,郭琼林等<sup>[5]</sup>对草鱼肾脏和脾脏血细胞发育过程进行了观察研究。本文对大弹涂鱼的红血细胞、嗜中性粒细胞、淋巴细胞和单核细胞发生过程的形态学进行研究,以为研究鱼类血细胞分化的特征提供依据。

### 1 材料与方法

#### 1.1 材料

实验用大弹涂鱼50尾,购自湛江民享市场,活体运回实验室,无明显病变,体重15~30 g。

#### 1.2 方法

收稿日期:2000-07-25

基金项目:湛江海洋大学自然科学基金资助项目

作者简介:李长玲(1964-),女,湛江海洋大学讲师,从事动物学教学和科研。

**1.2.1 细胞学观察** 断尾柄法采血、涂片,并同时解剖取出肾脏、脾脏进行涂片,空气干燥后用Wright染液染5 min,再滴加等量pH 6.4磷酸缓冲液,静置8 min,用水冲洗净,凉干封片,Olympus显微镜油镜下观察拍照。每个细胞随机取样50个,测量其大小,求平均值和标准差。

**1.2.2 细胞发育阶段的判定** 各发育阶段细胞形态标准参照王凤计《血细胞图谱》中标准<sup>[6]</sup>。

### 2 结果

#### 2.1 细胞的形态特征

**2.1.1 原红细胞** 圆形或椭圆形,胞体较大,长径为 $(10.98 \pm 0.91) \mu\text{m}$ ,短径为 $(10.63 \pm 0.84) \mu\text{m}$ 。胞质深蓝色,偶有钝伪足。胞核圆形,占细胞绝大部分,核多居中,有的稍偏,胞核周围有浅色环带区存在。深紫红色染色质较浓,不均匀,呈粗网状,核仁边界不清,内凹或平坦(图版I-1)。在肾脏涂片上可见原红细胞有丝分裂的现象(图版I-2)。

**2.1.2 幼红细胞** 圆形或椭圆形,长径为 $(9.55 \pm 0.86) \mu\text{m}$ ,短径为 $(8.90 \pm 1.36) \mu\text{m}$ 。胞质蓝色至灰蓝色。起初有血红蛋白出现,随其发育,胞浆颜色反应逐渐与成熟红细胞相似。核圆形,居中或稍偏。染色质开始凝集,慢慢成为小块状,稍后颜色加浓呈碎墨块状,间隙清晰发白,到晚期开始凝聚成大块,固缩成一团黑褐色。核仁逐渐消失(图版I-3)。

在肾脏涂片上可见直接分裂的幼红细胞(图版 I - 4)。

**2.1.3 红细胞** 长椭圆形或圆形,长径为 $(11.73 \pm 1.00)\mu\text{m}$ ,短径为 $(10.48 \pm 0.96)\mu\text{m}$ 。胞浆丰富,富含血红蛋白,呈粉红色。胞核长椭圆形或圆形,居中。染色质浓密,无核仁。细胞表面光滑无突起。偶尔可见红细胞直接分裂的现象(图版 I - 5)。在外周血涂片中除了成熟的血细胞外,还有幼稚的红细胞,与成熟的血细胞相比其核较大,染色质结构疏松,着色较浅。胞质中血红蛋白含量较少,染成灰蓝色(图版 I - 5)。

**2.1.4 原淋巴细胞** 圆形或卵圆形,长径为 $(9.78 \pm 0.96)\mu\text{m}$ ,短径为 $(8.98 \pm 0.92)\mu\text{m}$ 。胞体较小,胞质深蓝色,量较少,常有伪足。胞核圆形或椭圆形,核质比例较大,核多偏位。深紫红色染色质粗糙、浓密,不均匀,呈粗网状。核仁可见,周界清晰、明显,有凹陷。核仁周围常有明显的核染质堤,近核处常有一明显浅色环带区,核周界明显(图版 I - 6)。

**2.1.5 幼淋巴细胞** 圆形或卵圆形,长径为 $(9.98 \pm 1.10)\mu\text{m}$ ,短径为 $(9.45 \pm 1.15)\mu\text{m}$ 。胞质深蓝色,量稍多,常有伪足。核圆形或椭圆形,偶有凹陷,占细胞的绝大部分,胞质偶有颗粒,染色质粗糙,紧密,核仁逐渐消失(图版 I - 7)。

**2.1.6 淋巴细胞** 在外周血中以小淋巴细胞为主,长径为 $(5.30 \pm 0.73)\mu\text{m}$ ,短径为 $(4.75 \pm 0.66)\mu\text{m}$ ,胞体圆形或椭圆形,胞质浅蓝色,量极少或在核凹陷处有少量胞浆,常有较短胞突。核染色质致密成块。核圆形或豆形,无核仁(图版 I - 8)。大淋巴细胞偶见,其形态与小淋巴细胞相仿,胞体比小淋巴细胞大,长径为 $(7.43 \pm 0.84)\mu\text{m}$ ,短径为 $(6.43 \pm 1.00)\mu\text{m}$ ,胞质比小淋巴细胞丰富,胞核染色稍淡(图版 I - 9)。

**2.1.7 原粒细胞** 圆形或卵圆形,胞体比原淋巴细胞大,长径为 $(12.00 \pm 1.46)\mu\text{m}$ ,短径为 $(11.05 \pm 1.40)\mu\text{m}$ 。胞质灰蓝色,胞浆少,均匀,透明,偶有钝状伪足,胞质无任何颗粒。胞核椭圆形或圆形,居中肖偏,染色质细沙状,分布均匀,核仁边界明显,外凸(图版 I - 10)。在肾涂片上可见到原粒细胞有丝分裂现象(图版 I - 11)。

**2.1.8 中性早幼粒细胞** 圆形或卵圆形,胞体长径为 $(11.13 \pm 1.23)\mu\text{m}$ ,短径为 $(10.45 \pm 1.32)\mu\text{m}$ 。胞质蓝色,胞浆比原粒细胞多,有暗紫红色嗜天青颗

粒,核卵圆形,偏于一侧。染色质细粒网状至粗粒网状,核仁不如原始时明显(图版 I - 12)。

**2.1.9 中性中幼粒细胞** 圆形或卵圆形,胞体长径为 $(12.28 \pm 2.12)\mu\text{m}$ ,短径为 $(11.70 \pm 1.83)\mu\text{m}$ ,胞质较中性早幼时丰富,淡蓝色,出现淡粉红色的嗜中性颗粒。核椭圆,偏位,近中央面常呈平坦状,无核仁,紫红色染色质粗粒网状或有小的凝集,粗糙(图版 I - 13)。

**2.1.10 中性晚幼粒细胞** 圆形或卵圆形,胞体长径为 $(10.40 \pm 1.16)\mu\text{m}$ ,短径为 $(9.63 \pm 1.26)\mu\text{m}$ 。胞质较多,浅蓝色,含有大量细小的中性颗粒。核肾形或粗杆状,卵圆形或略有凹陷之半圆,无核仁,染色质粗条块状,排列更紧密(图版 I - 13)。

**2.1.11 中性粒细胞** 胞体长径为 $(7.90 \pm 1.07)\mu\text{m}$ ,短径为 $(7.50 \pm 1.17)\mu\text{m}$ ,圆形或卵圆形,胞质浅蓝色,充满细小的中性颗粒。胞核较小,椭圆形,豆形,有的杆状或分叶状,偏于细胞一侧,有时与质膜相切。染色质浓密,无核仁(图版 I - 14)。

**2.1.12 原单核细胞** 圆形或不规则圆形,胞体较大,长径为 $(13.95 \pm 1.86)\mu\text{m}$ ,短径为 $(12.55 \pm 1.52)\mu\text{m}$ ,体积为白细胞三系细胞中最大的。胞质比较丰富,呈灰蓝色,不发亮如毛玻璃样。胞核为不规则圆形或肾形,扭曲、折叠。染色质细网状,分布不均匀,是白细胞三系中最纤细的,核仁明显。胞质、胞核常有伪足状突起(图版 I - 15)。

**2.1.13 幼单核细胞** 椭圆或不规则形,胞体较大,长径为 $(13.90 \pm 2.04)\mu\text{m}$ ,短径为 $(12.60 \pm 1.98)\mu\text{m}$ 。胞质丰富,呈灰蓝色,有少量液泡出现,常有伪足状突起,有的胞浆内有细小颗粒。胞核圆形或不规则形,染色质细网状,开始聚集,核仁不明显(图版 I - 16)。

**2.1.14 单核细胞** 圆形或不规则形,体积稍小,长径为 $(16.25 \pm 0.85)\mu\text{m}$ ,短径为 $(8.55 \pm 1.21)\mu\text{m}$ ,有伪足外伸,胞质丰富,呈灰蓝色,出现大量空泡,可见细微紫红色颗粒。胞核不规则,形态多样,有肾形、S形、扭曲折叠等,偏于细胞一侧。染色质聚集,如筛状或粗线条网状,无核仁(图版 I - 17)。

**2.1.15 其它细胞** 在这两种器官涂片中有血栓细胞,呈卵圆形或裸核状,有些为纺锤形,胞体较小,大小为 $(5.03 \pm 1.05)\mu\text{m}$ 。核质比例大,圆形,致密染色质染成紫黑色。细胞质极少,但不似血涂片中血栓细胞有集群的现象(图版 I - 18)。此外,还有巨噬细胞(图版 I - 19),圆形,胞质中有许多空泡。

## 2.2 血细胞的发育阶段

一般分为3个阶段:原始阶段、幼稚阶段、成熟阶段。由于幼粒细胞在成熟过程中形态变化较大,可将其幼稚阶段再分为:早幼、中幼、晚幼3个阶段。

## 3 讨论

### 3.1 关于大弹涂鱼血细胞发育各阶段的命名

在血细胞研究中,一般形态学检查对于及时了解鱼类正常与疾病状态时血细胞的生长、发生障碍时的情况以及发现新的现象与规律、正确诊断疾病具有重要意义。但由于血细胞形态上的特殊变化,不同造血器官血细胞成熟进度不一致,学者们对血细胞的认知有所不同,因此对鱼类血细胞命名尚无统一标准。本文根据王凤计<sup>[6]</sup>对人的血细胞标准即采用3个阶段命名。由于鱼类血细胞的某些特殊性,其形态特点(主要是成熟红细胞)与高等动物和人类存在着差异,原则上将血细胞发育仍划分为3个阶段。在比较不同动物的血细胞时,只有当两种不同细胞的形态、功能与起源都一致时,才能给它们以同样的名称。因此,大弹涂鱼血细胞发育各阶段的命名尚有待进一步证实。

### 3.2 大弹涂鱼肾脏和脾脏血细胞发育的规律

大弹涂鱼血细胞发育分化方向的顺序基本与哺乳动物相似,即在造血器官内,于一定的微环境和某些因素的作用下经历一个连续变化的过程定向地发育成各种血细胞。

从原红细胞经幼红细胞发育成熟过程中,胞体胞核由大变小,再由小变大。这与兴国红鲤<sup>[4]</sup>、草鱼<sup>[5]</sup>等的情况相同。核染色质固缩,着色由浅到深;胞浆由少变多,着色由嗜碱性到嗜酸性,反映了胞质内开始出现血红蛋白。红细胞较幼红细胞胞浆嗜酸性更强,血红蛋白含量更丰富,可见其携带 $O_2$ 和 $CO_2$ 能力更强。细胞核在整个过程中始终存在。哺乳动物的红细胞尚可进一步发育成为无核、双凹形红细胞。它的意义是便于胞体内聚集更多的血红蛋白和增大与外界环境接触面积,从而可完善自身携送 $O_2$ 和 $CO_2$ 的功能。

在哺乳动物血液中,血细胞是已特化的细胞,缺乏分裂能力;而鱼类血细胞不是完全特化的细胞,在大弹涂鱼的外周血液中,所见到较幼稚的红细胞和直接分裂的红血细胞,在某些鱼类也有报道<sup>[7~9]</sup>,说明红血细胞的生成途径除经造血器官产生外,还可在外周血中通过直接分裂而产生,而且鱼类血液

中血细胞分化程度较低。

在中性粒细胞发育中,其胞体大小变化复杂,这与其它鱼类相同<sup>[3,4]</sup>。胞核由圆形逐渐成为半圆形。中性早幼粒细胞胞浆内最早出现的是嗜天青颗粒,当进一步增殖分化为中性中幼粒细胞时,胞浆嗜碱性减弱并出现许多特殊细小的中性颗粒。发育至晚幼阶段,胞核呈肾形或马蹄形,胞浆内颗粒占绝大多数。晚幼粒细胞虽不是大弹涂鱼粒细胞发育的最后阶段,但外周血中,有中性晚幼粒细胞和成熟的嗜中性粒细胞,同时也可见衰退的嗜中性粒细胞,说明大弹涂鱼的嗜中性粒细胞的晚幼细胞能进入外周血中继续成熟并完成其分化过程,成为成熟的细胞,直至衰退。与红血细胞情况相似,可能鱼类的外周血液是其造血器官的终点。这与林光华的研究相符<sup>[7]</sup>。

单核细胞在发生过程中,胞体、胞核由大到小,这与人类的单核细胞幼稚时期胞体变大是不同的;胞浆量逐渐增多,胞浆染色由蓝灰到灰蓝色,嗜天青颗粒从无到有。染色质由细疏网状到粗疏网状。淋巴细胞系发育规律与单核细胞系的相似,二者在整个发育过程中只有出现1种颗粒——嗜天青颗粒,但淋巴细胞发生过程中胞体先变大,再变小,这与其它鱼类有些差异<sup>[3,4]</sup>。

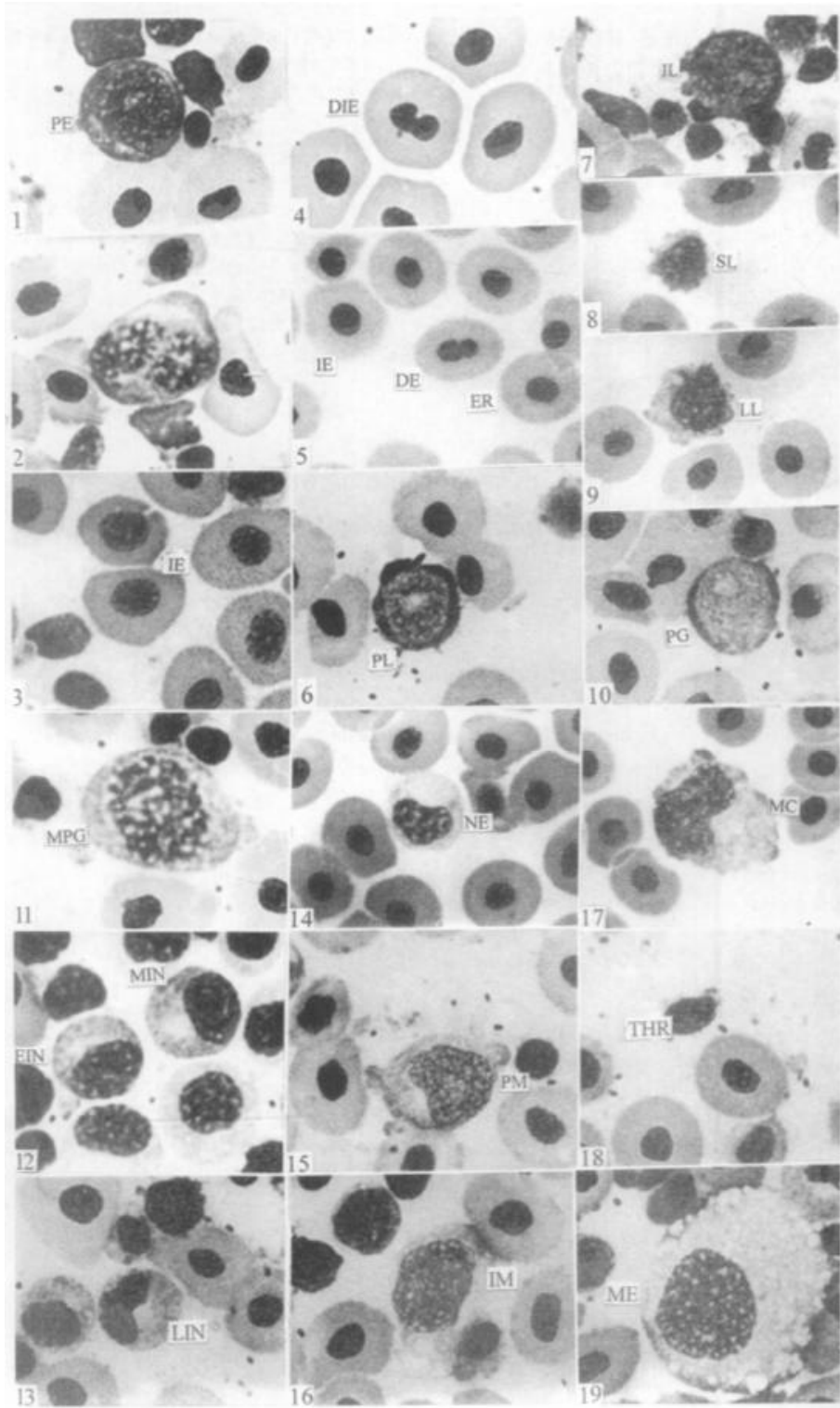
各系细胞发育中核仁均由有到无,这一发育方式与人、兴国红鲤、草鱼相同。

### 3.3 大弹涂鱼肾脏和脾脏血细胞发育特点

哺乳类胚胎时期各器官的造血功能都是由于卵黄囊的造血干细胞通过血流依次种植到肝脏、脾脏、骨髓、淋巴结,引起造血,到骨髓后这种造血功能终生维持,而鱼类缺乏骨髓。本文研究中虽然没有进行两种组织涂片的血细胞计数,但通过观察一定数量的涂片发现,肾脏是大弹涂鱼主要的造血器官,红血细胞系、单核细胞系的发育主要在肾脏,淋巴细胞系和粒细胞系的发育在肾脏、脾脏中均存在,这与兴国红鲤、草鱼相符。有关脾脏产生淋巴细胞的结果与Booker<sup>[10]</sup>的研究相同。

### 3.4 关于大弹涂鱼嗜酸性细胞、嗜碱性细胞、血栓细胞的发育

鱼类外周血中颗粒白细胞的种类、数量及其形态结构存在明显的种间差异。嗜中性粒细胞存在于所有硬骨鱼类血液中。大多数鱼类具有嗜酸性粒细胞,仅有少数鱼类具有嗜碱性粒细胞<sup>[8]</sup>。在大弹涂鱼的血涂片中未发现有嗜酸性粒细胞和嗜碱性粒



图版 I Plate I

胞。但发现有血栓细胞,而在肾、脾组织涂片中却没有发现血栓细胞发育的变化过程。在两种器官的涂片中可见巨噬细胞。

#### 参考文献:

- [1] 张其永,沈曙光,张文胜.大弹涂鱼的年龄、生长和生殖力研究[J].水产学报,1990,14(3):179-187.
- [2] 曹伏君,李长玲,刘楚吾.大弹涂鱼血液的研究[J].海洋湖沼通报.2000,84(2):11-15.
- [3] 李亚南,陈全震,邵健忠,等.鱼类免疫学研究进展[J].动物学研究,1995,16:83-94.
- [4] 林光华,林琼,洪一江,等.兴国红鲤血细胞发生的研究[J].动物学报,1998,44(4):488-489.
- [5] 郭琼林,卢全章.草鱼肾脏和脾脏血细胞发育过程的观察[J].水生生物学报,1993,17(1):40-45.
- [6] 王凤计.血细胞学图谱[M].天津:天津科学技术出版社,1980.1-45.
- [7] 林光华.成年草鱼外周血细胞的超微结构[J].动物学报,1996,42(2):123-127.
- [8] 袁仕取,张永安,姚卫健,等.鲢鱼外周血细胞显微和亚显微结构的观察[J].水生生物学报,1998,22(1):39-46.
- [9] 朱洪文,王浩,秦国强.鲫鱼外周血细胞显微和亚显微结构的观察[J].动物学研究,1985,6(2):147-153.
- [10] Booker J. The haemacytology and histology of the haemopoietic organs of South African fresh water fish. I. The haemopoietic organs of *Clarias galipinus* and *Sarotherodon mossambicus* [J]. Onderstepoort J Vet Res, 1979, 46:217-222.

## Observation on development of haemocytes in *Boleophthalmus pectinirostris*

LI Chang-ling, CAO Fu-jun, LIU Chu-wu, SHI Shang-li  
(Fisheries College, Zhanjiang Ocean University, Zhanjiang 524025, China)

**Abstract:** The blood, kidney and spleen of *Boleophthalmus pectinirostris* were observed on stained smears. The results show that the development of *B. pectinirostris* haemocytes experiences 3 periods, which are primitive stage, immature stage and mature stage. The mother haemoblasts complete a process of maturation when flowing from the hematopoietic organs into the peripheral blood vessels. The morphological characters of the erythrocyte, neutrophil, lymphocyte and monocyte of *B. pectinirostris* are described at different development stages.

**Key words:** *Boleophthalmus pectinirostris*; hematopoietic organ; haem-cytology; histology; development of haemocyte

#### 图版说明 Caption

1. PE - 原红细胞, ×1 584; Primitive erythrocyte. 2. MDP - 有丝分裂的原红细胞, ×1 584; Mitotic division of primitive erythrocyte. 3. IE - 幼红细胞, ×1 584; Immature erythrocyte. 4. DIE - 直接分裂的幼红细胞, ×1 584; Dividing immature erythrocyte. 5. ER - 红细胞, DE - 直接分裂的成熟红细胞和 IE - 幼红细胞, ×1 584; Erythrocyte, dividing erythrocyte and immature erythrocyte. 6. PL - 原淋巴细胞, ×1 584; Primitive lymphocyte. 7. IL - 幼淋巴细胞, ×1 980; Immature lymphocyte. 8. SL - 小淋巴细胞, ×1 320; Small lymphocyte. 9. LL - 大淋巴细胞, ×1 320; Large lymphocyte. 10. PG - 原粒细胞, ×1 584; Primitive granulocyte. 11. MPG - 有丝分裂的原粒细胞, ×1 584; Mitotic division of primitive granulocyte. 12. EIN - 中性早幼粒细胞和 MIN - 中性中幼粒细胞, ×1 584; Early immature neutrophil and middle immature neutrophil. 13. LIN - 中性晚幼粒细胞, ×1 584; Late immature neutrophil. 14. NE - 中性粒细胞, ×1 320; Neutrophil. 15. PM - 原单核细胞, ×1 584; Primitive monocyte. 16. IM - 幼单核细胞, ×1 584; Immature monocyte. 17. MC - 单核细胞, ×1 320; Monocyte. 18. THR - 血栓细胞, ×1 584; Thrombocytes. 19. ME - 巨噬细胞, ×1 584; Megabaryocyte.

Ks: 肾脏涂片 Kidney smear; Ss: 脾脏涂片 Spleen smear; Bs: 血涂片 Blood smear.